

REPORTE DE CASO

Adrenal lipomyoma, a common incidentaloma. Presentation of two cases and review of the role of imaging

Mielolipoma suprarrenal, incidentaloma frecuente. Presentación de dos casos y revisión del rol de la Imagenología

Madyaret Águila Carbelo¹ , Dionis Ruiz Reyes¹  , Diana García Rodríguez² , Leidelen Esquivel Sosa² 

¹Universidad de Ciencias Médicas de Villa Clara. Facultad de Medicina. Hospital Provincial Clínico Quirúrgico “Arnaldo Milán Castro”. Villa Clara. Cuba.

²Universidad de Ciencias Médicas de Villa Clara. Facultad de Medicina. Hospital Pediátrico Provincial José Luis Miranda. Villa Clara. Cuba.

Citar como: Águila Carbelo M, Ruiz Reyes D, García Rodríguez D, Esquivel Sosa L. Adrenal lipomyoma, a common incidentaloma. Presentation of two cases and review of the role of imaging. Salud Integral y Comunitaria. 2026; 4:292. <https://doi.org/10.62486/sic2026292>

Enviado: 19-05-2025

Revisado: 13-10-2025

Aceptado: 01-01-2026

Publicado: 02-01-2026

Editor: Dr. Telmo Raúl Aveiro-Róbalo 

Autor para la correspondencia: Dionis Ruiz Reyes 

ABSTRACT

Introduction: adrenal incidentaloma is a condition that radiologists frequently encounter in their daily practice due to the increasing number of radiological examinations performed worldwide. An adrenal incidentaloma is defined as a mass greater than or equal to 1 cm in diameter discovered incidentally during an abdominal or thoracic imaging examination in a patient with no symptoms or signs suggestive of adrenal disease. In our setting, there has been an increase in incidentally discovered tumors, and among their causes, myelolipoma occupies a significant place in terms of frequency. Our caseload has recently been enriched with the diagnosis of myelolipomas, which are part of the incidentaloma group, despite being a benign tumor with an incidence of 0,2-0,4 % in the population.

Objective: the aim of this article is to demonstrate the value of imaging studies in the diagnosis of this entity through the presentation of two clinical cases. The first case is a male patient with chronic kidney disease and adrenal incidentaloma, which turned out to be a bilateral adrenal myelolipoma from a radiological point of view, unusual due to its bilateral presentation, and the second case, a 57-year-old female patient who presented with renal colic and incidentally had a unilateral adrenal myelolipoma.

Conclusions: all radiologists should actively participate in the diagnosis of adrenal lesions using appropriate imaging techniques. Tomography was an effective diagnostic tool in our study.

Keywords: Adrenal; Tomography; Myelolipoma; Ultrasound.

RESUMEN

Introducción: el incidentaloma suprarrenal es una entidad que de manera frecuente en la práctica habitual enfrentan los radiólogos debido al número cada vez más frecuente de exploraciones radiológicas que se realizan en el mundo. Se define como “incidentaloma” suprarrenal a la masa mayor o igual a 1 cm de diámetro descubierta de manera incidental en un examen imagenológico abdominal o torácico, en un paciente libre de síntomas o signos sugerentes de enfermedad suprarrenal. En nuestro medio se observa un incremento de los tumores descubiertos incidentalmente y dentro de sus causas el Mielolipoma ocupa un lugar no despreciable en cuanto a frecuencia. Nuestra casuística se ha enriquecido en los últimos tiempos, con el diagnóstico de los mielolipomas, formando parte de los incidentalomas, a pesar de ser este un tumor benigno con una incidencia del 0,2-0,4 % en la población.

Objetivo: el presente artículo tiene como objetivo demostrar el valor de los estudios imagenológicos en el diagnóstico de esta entidad, a través de la presentación de dos casos clínicos, el primer caso, un paciente

masculino con enfermedad renal crónica e incidentaloma suprarrenal, que resulto desde el punto de vista radiológico un mielolipoma suprarrenal bilateral, inusual su presentación bilateral y el segundo caso, una paciente femenina de 57 años que acude con un cólico nefrítico y aparece de forma incidental un mielolipoma suprarrenal unilateral.

Conclusiones: todo radiólogo debe participar activamente en el diagnóstico de las lesiones suprarrenales utilizando las técnicas de imagen adecuadas. La tomografía constituyó un medio diagnóstico eficaz en nuestro estudio.

Palabras clave: Suprarrenal; Tomografía; Mielolipoma; Ecografía.

INTRODUCCIÓN

El incidentaloma suprarrenal es una entidad que de manera frecuente en la práctica clínica habitual enfrentan los radiólogos debido al número cada vez más frecuente de exploraciones radiológicas que se realizan en el mundo. Se define como “incidentaloma” suprarrenal a la masa mayor o igual a 1 cm de diámetro descubierta de manera incidental en un examen imagenológico abdominal o torácico, en un paciente libre de síntomas o signos sugerentes de enfermedad suprarrenal, ni haberse realizado en proceso de estadiamiento o seguimiento de un cáncer.⁽¹⁾ La posibilidad de encontrar un incidentaloma suprarrenal es directamente proporcional a la edad, mientras que en niños no supera el 0,4 %, entre los 50 y 70 años, en cambio, alcanza una frecuencia de hasta 10 %.⁽²⁾

De manera general el radiólogo cuenta con una batería de técnicas de imagen para caracterizar los incidentalomas suprarrenales, que van desde la ecografía, la Tomografía Axial Computarizada (TAC), la resonancia magnética (RM), que permiten el diagnóstico de la mayoría de las lesiones suprarrenales, hasta otros estudios más sofisticados como la Tomografía por emisión de positrones/tomografía computarizada (PET/TC) y la espectroscopia-RM.⁽³⁾

Es importante definir el nivel de funcionabilidad de los incidentalomas en el momento de su diagnóstico. La literatura reporta que sólo un 20 % suele ser funcionante al momento del diagnóstico y aproximadamente un 80 % corresponde a tumores benignos no funcionantes.⁽¹⁾ En nuestro medio, se observa un incremento de los tumores descubiertos incidentalmente, y dentro de sus causas, el Mielolipoma ocupa un lugar no despreciable en cuanto a frecuencia, a pesar de ser este un tumor benigno con una incidencia del 0,2-0,4 % en la población.⁽⁴⁾ Se reporta, según Bautista Olayo y colaboradores existe la posibilidad de bilateralidad hasta un 10-11 %.⁽⁵⁾

En nuestro país, el primer reporte de Mielolipoma Adrenal (MA) fue publicado en 1986 por Larrea. Existiendo hasta la actualidad varios reportes de casos nacionales, así como estudios descriptivos con serie de pacientes con esta patología.⁽⁴⁾ Se trata de una neoplasia benigna de la corteza suprarrenal, generalmente no funcionante, de crecimiento lento, formado por tejido adiposo maduro y tejido hematopoyético en proporciones variables. Este tipo de tumor fue descrito por vez primera en 1905, por Edgar Von Gierke, y denominados mielolipomas por Charles Oberling en 1929.^(5,6)

La mayoría de los mielolipomas son asintomáticos (70 %), cuando estos tumores alcanzan gran tamaño, denominados MA gigantes (≥ 10 cm de diámetro) presentan riesgo potencial de roturas al provocar dolor abdominal, masa palpable, hemorragia retroperitoneal, así como síntomas locales secundarios a compresión mecánica, requiriendo cirugía.^(4,6)

Este artículo tiene como objetivo presentar dos casos clínicos en los que los estudios de imágenes hicieron posible el diagnóstico de mielolipoma, el primero un paciente masculino con enfermedad renal crónica e incidentaloma suprarrenal, que resulto desde el punto de vista radiológico un mielolipoma suprarrenal bilateral, frecuente pero inusual su presentación bilateral y el segundo caso, una paciente femenina de 57 años con diagnóstico de mielolipoma suprarrenal unilateral. Se realiza además una revisión del papel de los estudios de imágenes en dicha entidad.

REPORTE DE CASO

Caso clínico 1

Se presenta el caso de un varón de 73 años con antecedentes de enfermedad renal crónica, que acude hace 2 años por manifestaciones clínicas de sepsis urinaria. Se ingresa en sala, con cifras elevadas de creatinina y durante su estadía hospitalaria se realizan varios exámenes imagenológicos, inicialmente se realiza ecografía abdominal observándose hidronefrosis renal derecha, así como imágenes hiperecogénicas homogéneas a forma de masa en proyección de ambas glándulas suprarrenales, bordes lobulados bien definidos mide en la suprarrenal derecha dicha imagen 9,3 cm por 6 cm y en la suprarrenal izquierda 8,7 cm por 8,7 cm. (figura 1)

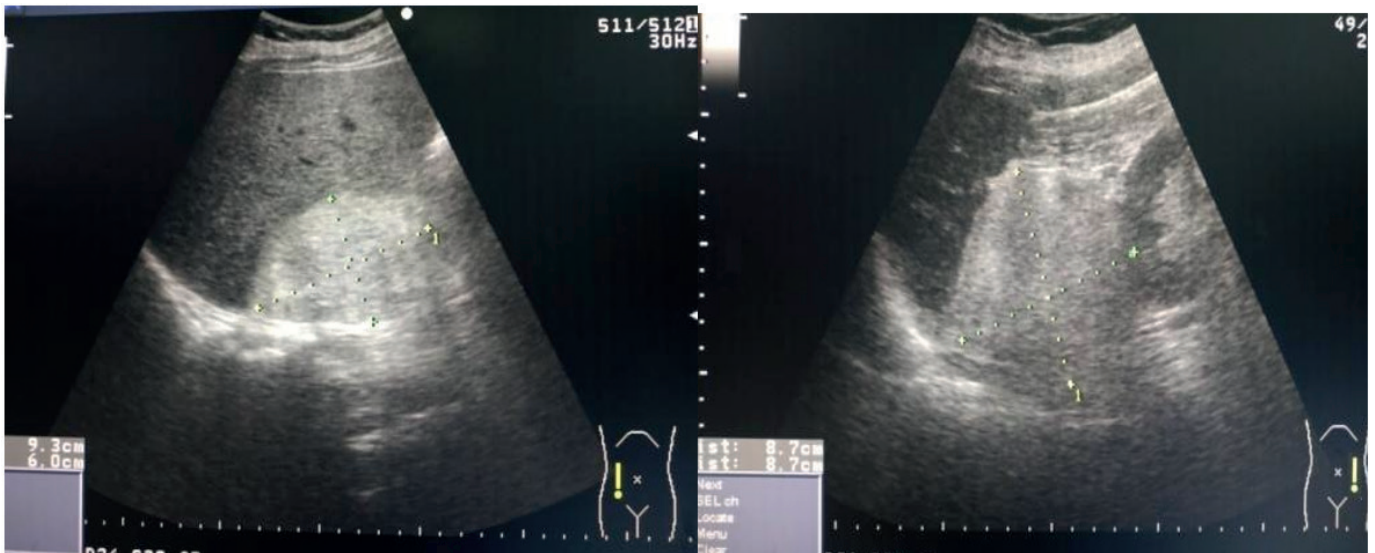


Figura 1. Imágenes hiperecogénicas a forma de masa, de ecogenicidad uniforme, en proyección de ambas glándulas suprarrenales, bordes lobulados muy bien definidos y regulares

Posteriormente se realiza estudio de tomografía simple por ser el paciente portador de enfermedad renal crónica, se obtienen reconstrucciones multiplanares coronales y sagitales, observándose en el estudio los siguientes hallazgos: masa suprarrenal derecha de 9x6cm de diámetro, amplia, de perfil nítido, en contacto con la convexidad posterolateral de la vena cava inferior, predominantemente hipodensa con valor de atenuación de -81UH, hidronefrosis derecha así como masa suprarrenal izquierda de similares características, contenido hipodenso, valores de atenuación inferiores a 100 UH, compatible con mielolipoma suprarrenal bilateral. (figura 2)

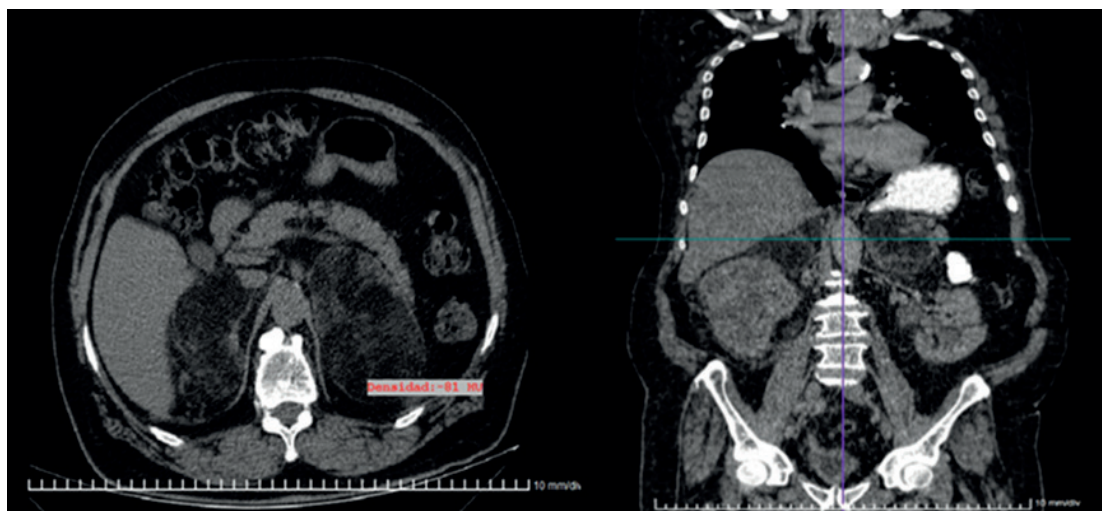


Figura 2. Mielolipoma suprarrenal bilateral. Tomografía abdominal simple (corte axial y reconstrucción coronal)

El paciente por su enfermedad de base no se intervino quirúrgicamente; se realizó el estudio hormonal que descartó funcionalidad. Se estudia periódicamente por ecografía y TAC luego del diagnóstico inicial, no se ha constatado crecimiento de las masas suprarrenales, disfunción endocrina, ni transformación maligna.

Caso clínico 2

Paciente femenina de 52 años de edad, con antecedentes de estar colecistectomizada que en el mes de febrero del presente año acude a realizarse ecografía abdominal por dolor en fosa lumbar derecha a tipo cólico y hematuria, se observa en la ecografía ambos riñones de contornos regulares, hacia el cáliz inferior del riñón derecho imagen de litiasis de 6mm que provoca ligera caliectasia, de igual forma hacia la pelvis del riñón izquierdo se observa imagen de litiasis de 7mm. En proyección de la suprarrenal derecha se observa imagen ecogénica de contornos regulares bien delimitados algo lobulados que mide 5,6 por 6 cm (figura 3) que se sugiere reevaluar por TAC de abdomen con contraste endovenoso.

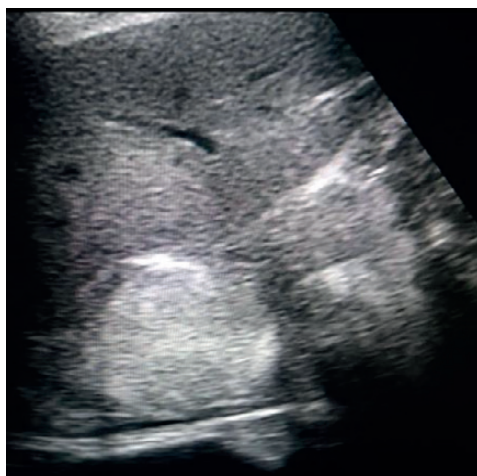


Figura 3. Imagen hiperecogénica a forma de masa, de ecogenicidad uniforme, en proyección de la glándula suprarrenal derecha, bordes lobulados muy bien definidos y regulares

El TAC de abdomen (figura 4) se realiza con la administración de contraste endovenoso, en este se observa que la lesión reportada por encima del polo superior del riñón derecho en ultrasonido se observa como una imagen hipodensa, con densidad de grasa (-115UH), que entreabre la suprarrenal de este lado, esta lesión mide aproximadamente 5 por 4,5 cm y presenta tabiques en su interior, en relación con mielolipoma de la suprarrenal unilateral.

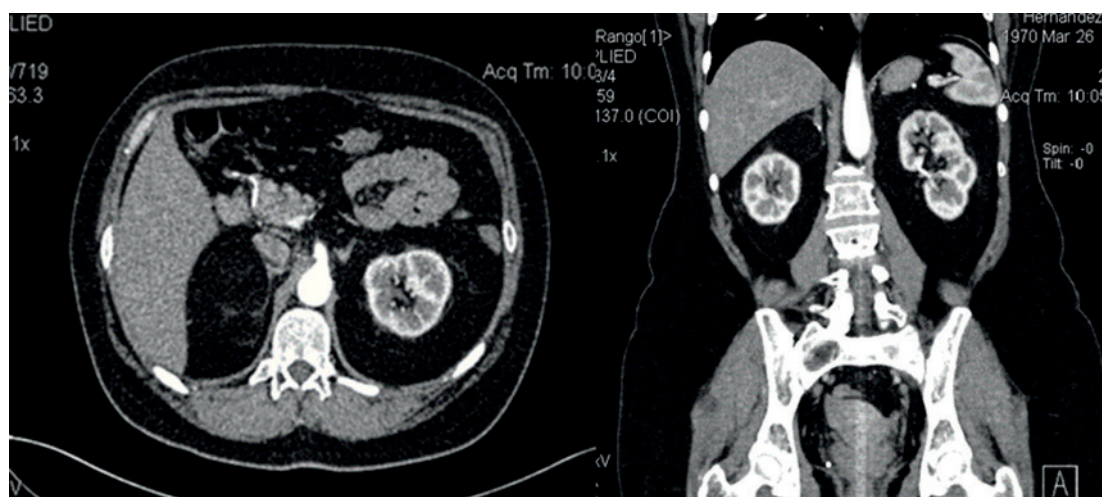

Figura 4. Mielolipoma suprarrenal unilateral. Tomografía abdominal con contraste EV (corte axial y reconstrucción coronal)

En esta paciente también se realizó el estudio hormonal que descartó funcionalidad, se encuentra pendiente a tratamiento de la litiasis renal izquierda por nefrolitotomía por lo que se revisa periódicamente por ecografía, tampoco se ha constatado crecimiento de la masa, disfunción endocrina, ni transformación maligna.

DISCUSIÓN

En ambos casos presentados las lesiones reportadas fueron hallazgos incidentales por imágenes las que permitieron arribar a un diagnóstico eficaz de MA.

La calidad técnica de los estudios de imágenes así como la amplia cobertura para los exámenes menos sofisticados, en nuestro escenario la ecografía y la TAC; contribuyen al diagnóstico cada vez más frecuente de estas lesiones y así lo refiere la bibliografía que plantea que el mejoramiento de las técnicas diagnósticas como el ultrasonido, la TAC y la resonancia magnética nuclear, ha permitido descubrir y establecer un diagnóstico preoperatorio correcto, señalando que el método de imagen más preciso es la TAC.⁽³⁾

Las características de imagen se presentan en dependencia de las diferentes proporciones de grasa, elementos mieloides, hemorragia y calcificación presentes.⁽⁷⁾ En ecografía se observan como una masa hiperecogénica, a nivel del lecho suprarrenal, cuando son pequeños es difícil distinguirlos de la grasa suprarrenal adyacente. Estos tumores provocan artefacto de la velocidad de propagación como demostración de la naturaleza grasa

de esta masa. Pueden ser homogéneos o heterogéneos (dado por la presencia de hemorragia en su interior), y si predomina el componente mieloide se pueden ver isoecogénicos o hipoecogénicos. En ocasiones además pueden encontrarse calcificaciones en su interior.⁽⁷⁾ La TAC en la actualidad, constituye la regla de oro y es utilizada para corroborar el diagnóstico de los mielolipomas suprarrenales y debe realizarse para confirmar la sospecha ecográfica. Los mielolipomas en la TAC aparecen como una lesión de bordes bien definidos, usualmente como masa adrenal incidental, entre 2 y 10 cm de diámetro, aunque generalmente miden menos de 4 cm, con atenuación negativa que indica grasa (inferior a -20 a -100 UH), unilaterales, aunque en algunos estudios reportados en la literatura, se observan su localización bilateral, asociado a enfermedades endocrinas como la disfunción tiroidea, obesidad, el síndrome de Cushing y la enfermedad de Addison y cerca del 20 % de los tumores presentan calcificaciones puntiformes.^(4,5,8) La identificación de cualquier cantidad de grasa macroscópica en la TC (-30/-100 UH) confirma el diagnóstico de Mielolipoma, sin necesidad de estudios imagenológicos adicionales.⁽⁸⁾

La RM muestra utilidad en el diagnóstico de esta entidad. En la RM, la grasa es hiperintensa en T1 y T2, secuencia de spin echo, y el tejido hematopoyético es isointenso en T1 y de intensidad moderada en T2. El componente graso de este tumor es hiperintenso en secuencias con potenciación T1. El uso de la supresión grasa en RM confirma el diagnóstico al demostrar una pérdida de señal del componente graso.^(1,11)

La hemorragia varía su intensidad en dependencia del estadio agudo o crónico del sangrado. Además, poseen una pseudocápsula que es la glándula adrenal residual.⁽⁸⁾

Estudios recientes publican que la PET/TC con 18F-fluorodesoxiglucosa (18F-FDG PET/TC) es empleada en el mundo en dependencia de las instituciones que cuenten con esta novedosa técnica diagnóstica y está indicada solo en los casos que no ha sido posible caracterizar adecuadamente las lesiones suprarrenales con el empleo de estudios por imágenes convencionales previamente mencionados.⁽¹³⁾ Su principal utilidad consiste en la identificación de masas adrenales metastásicas en el estudio de pacientes oncológicos.⁽³⁾ En la FDG-PET, la mayoría de los mielolipomas no muestran mayor captación de FDG que la de fondo; sin embargo, algunas literaturas reportan mielolipomas grandes con captación elevada de FDG.⁽¹²⁾

En cuanto al diagnóstico diferencial se realiza con diferentes tumores suprarrenales que muestran tejido adiposo, como el Lipoma, Liposarcoma, Angiomiolipoma renal, el adenoma, el carcinoma adrenocortical con metaplasia lipomatosa, así como con el teratoma maduro.^(6,8,9,11)

En cuanto a la bilateralidad del caso, se señalan como importantes en el diagnóstico diferencial: los procesos malignos, primarios y secundarios metastásicos.⁽⁷⁾

El tratamiento de este tipo de tumor debe ser individualizado, en dependencia del tamaño y la sintomatología del tumor, teniendo en cuenta que gran parte de estos se diagnostican de forma incidental.⁽⁸⁾ Puede ser conservador o quirúrgico. Cuando el tumor es pequeño y asintomático, la conducta de elección es la vigilancia clínica y el control imagenológico durante un periodo de 1 o 2 años con TAC o resonancia.⁽⁸⁾ Tres elementos fundamentales indican la necesidad de cirugía: presencia de manifestaciones clínicas (dolor abdominal, efecto de masa, infecciones urinarias y anemia secundaria a ruptura), toda masa mayor de 6 cm de diámetro y crecimiento tumoral en dos estudios radiológicos consecutivos (mayor de un centímetro en 6 meses), presencia de bordes irregulares así como cambios en la densidad de la masa.⁽⁶⁾ Otros autores plantean su extirpación quirúrgica cuando alcanzan más de 10 cm de diámetro máximo, (mielolipomas gigantes) por aumentar el riesgo de sangrado.⁽³⁾

CONCLUSIONES

Todo radiólogo debe participar activamente en el diagnóstico de las lesiones suprarrenales utilizando las técnicas de imagen adecuadas. Debe ser capaz no solo de diagnosticar aquellas que sean concluyentes por su presentación imagenológica, sino que además debe aconsejar sobre el siguiente paso a realizar, permitiendo el manejo de las lesiones incidentales como el Mielolipoma, tumor adrenal infrecuente que puede presentarse como masa adrenal incidental, y que debe ser sospechado en masas adrenales con alto contenido de grasa. La TC constituyó un medio diagnóstico útil en nuestro estudio. En la evolución de ambos casos, los MA no modificaron su tamaño, no desarrollaron disfunción endocrina, ni experimentaron transformación maligna.

REFERENCIAS BIBLIOGRÁFICAS

1. Mut Pons R, Miralles Aznar E, Bernal Garnés N, Muñoz Nuñez CF. Lesiones suprarrenales: caracterización por imagen con correlación patológica y algoritmo diagnóstico. *Seram*. 2024; S-0421. Disponible en: <http://dx.doi.org/10.1594/seram2014/S-0421>
2. Araya V. Trastornos de la glándula suprarrenal: diagnóstico y tratamiento. *Rev Med Clin Condes*. 2013;24(5):768-77. Disponible en: <https://www.sciencedirect.com/science/article/pii/S0716864013702220>
3. Oliveira Caiafa R, Salvador Izquierdo R, Bunesch Villalba L, Sebastián Cerqueda MC, Nicolau Molina C. Manejo

y diagnóstico del incidentaloma suprarrenal. Radiología. 2011;53(6):516-30. doi:10.1016/j.rx.2011.06.006

4. Martínez Colet O, Nuez Vilar M, Domínguez Pacheco N, et al. Mielolipoma suprarrenal: doce años de experiencia en su diagnóstico, tratamiento y seguimiento. Rev Cubana Endocrinol. 2018;29(3). Disponible en: http://scielo.sld.cu/scielo.php?script=sci_arttext&pid=S1561-29532018000300003&lng=es

5. Bautista Olayo R, San Cristóbal Zepeda P, Guzmán Gutiérrez M, Santiago Diliz Pérez H, Rossano García A. Incidentalomas adrenales: a propósito de un mielolipoma. Rev Mex Cir Gen. 2014;36(4):239-44. Disponible en: <https://www.elsevier.es/es-revista-cirujano-general-218-articulo-incidentalomas-adrenales-proposito-un-mielolipoma-X1405009914739762>

6. Castro D, Abaúnza MC, Vargas HJ, Márquez JM, Guevara A. Cirugía laparoscópica en un paciente con mielolipoma suprarrenal derecho. Rev Colomb Cir. 2015;30:317-24. Disponible en: <http://www.scielo.org.co/pdf/rcci/v30n4/v30n4a10.pdf>

7. Rumack CM, Wilson SR, Charboneau JW, Johnson JA. Diagnóstico por ecografía. 3.^a ed. Vol. 1, parte 2, cap. 11. Barcelona: Elsevier; 2020. p. 431-3.

8. Román-González A, Agredo-Delgado V, Aristizábal-Barón J, Arizmendy-Acosta D. Prevalencia de mielolipoma como diagnóstico incidental de masas adrenales en tomografías abdominales realizadas en el Hospital Universitario San Vicente Fundación de Medellín. Iatreia. 2018;31(4):342-9. Disponible en: <http://www.scielo.org.co/pdf/iat/v31n4/0121-0793-iat-31-04-00342.pdf>

9. Wadood Q, Qureshi SA, Singh P, Freedman J. A rare case of co-existing adrenal and pelvic myelolipomas. Radiol Case Rep. 2018;13(5):999-1002. Disponible en: <https://www.ncbi.nlm.nih.gov/pmc/articles/PMC6092481/>

10. Román-González A, Londoño MP, Díaz J, Builes CA, Gutiérrez J. Incidentaloma adrenal: estado del arte. Acta Med Colomb. 2015;40(4):[aprox. 6 p.]. Disponible en: <http://www.scielo.org.co/pdf/amc/v40n4/v40n4a09.pdf>

11. Grant LA, Griffin N. Fundamentos del diagnóstico en radiología. 2.^a ed. Cap. 8.2: Trastornos suprarrenales, mielolipomas suprarrenales. Madrid: Elsevier; 2020. p. 882-91. Disponible en: <https://www.clinicalkey.es/#!/content/book/3-s2.0-B9788491136323000591?scrollTo=%23hl0000516>

12. Ulaner GA. Fundamentos de la PET-TC en oncología. Cap. 15: Las glándulas suprarrenales en la FDG-PET-TC. Madrid: Elsevier; 2020. p. 143-50. Disponible en: <https://www.clinicalkey.es/#!/content/book/3-s2.0-B9788491136736000150?scrollTo=%23top>

13. Gómez RM, Chervín R, Pardes EM, Lupi S, Surra ME, Herrera J, et al. Evaluación diagnóstica y terapéutica del incidentaloma suprarrenal. Rev Argent Endocrinol Metab. 2016;53(2):51-8. Disponible en: <https://www.elsevier.es/es-revista-revista-argentina-endocrinologia-metabolismo-185-articulo-evaluacion-diagnostica-terapeutica-del-incidentaloma-S0326461016300146>

FINANCIACIÓN

Los autores no recibieron financiación para el desarrollo de la presente investigación.

CONFLICTO DE INTERESES

Los autores declaran que no existe conflicto de intereses.

CONTRIBUCIÓN DE AUTORÍA

Conceptualización: Madyaret Águila Carbelo, Dionis Ruiz Reyes, Diana García Rodríguez, Leidelen Esquivel Sosa.

Curación de datos: Madyaret Águila Carbelo, Dionis Ruiz Reyes, Diana García Rodríguez, Leidelen Esquivel Sosa.

Análisis formal: Madyaret Águila Carbelo, Dionis Ruiz Reyes, Diana García Rodríguez, Leidelen Esquivel Sosa.

Investigación: Madyaret Águila Carbelo, Dionis Ruiz Reyes, Diana García Rodríguez, Leidelen Esquivel Sosa.

Metodología: Madyaret Águila Carbelo, Dionis Ruiz Reyes, Diana García Rodríguez, Leidelen Esquivel Sosa.

Administración del proyecto: Madyaret Águila Carbelo, Dionis Ruiz Reyes, Diana García Rodríguez, Leidelen

Esquivel Sosa.

Recursos: Madyaret Águila Carbelo, Dionis Ruiz Reyes, Diana García Rodríguez, Leidelen Esquivel Sosa.

Software: Madyaret Águila Carbelo, Dionis Ruiz Reyes, Diana García Rodríguez, Leidelen Esquivel Sosa.

Supervisión: Madyaret Águila Carbelo, Dionis Ruiz Reyes, Diana García Rodríguez, Leidelen Esquivel Sosa.

Validación: Madyaret Águila Carbelo, Dionis Ruiz Reyes, Diana García Rodríguez, Leidelen Esquivel Sosa.

Visualización: Madyaret Águila Carbelo, Dionis Ruiz Reyes, Diana García Rodríguez, Leidelen Esquivel Sosa.

Redacción - borrador original: Madyaret Águila Carbelo, Dionis Ruiz Reyes, Diana García Rodríguez, Leidelen Esquivel Sosa.

Redacción - revisión y edición: Madyaret Águila Carbelo, Dionis Ruiz Reyes, Diana García Rodríguez, Leidelen Esquivel Sosa.