

REPORTE DE CASO

Slow-resolving pneumonia, case report

Neumonía de lenta resolución, reporte de un caso

Lázaro Noel Pérez Lazo¹  , Darilys Pita Perez¹, Mayda Nemecia Valido García¹

¹Universidad de Ciencias Médicas de Pinar del Río. Hospital Pediátrico Provincial Docente “Pepe Portilla”. Pinar del Río, Cuba.

Citar como: Pérez Lazo LN, Pita Perez D, Valido García MN. Slow-resolving pneumonia, case report. Salud Integral y Comunitaria. 2024; 2:61. <https://doi.org/10.62486/sic202461>

Enviado: 27-09-2023

Revisado: 20-01-2024

Aceptado: 18-03-2024

Publicado: 19-03-2024

Editor: Javier Gonzalez-Argote 

ABSTRACT

Respiratory infections are one of the main causes of consultation and hospitalization in primary health care, including pneumonia. We present the case of a 3-year-old preschooler who came to the health services for presenting frequent wet cough and fever of up to 39 degrees Celsius of 8 days of evolution, who was previously treated with oral Amoxicillin in his health area without resolution of the symptoms. On physical examination, the patient was found to be in good general condition, where only the presence of crackling rales in the right lung base was positive; antimicrobial therapy was started, showing clinical improvement and cessation of the febrile symptoms. On the fifth day of evolution the febrile symptoms reappeared with peaks of up to 39 degrees Celsius. Physical and radiological examination showed worsening of the symptoms. Results of nasopharyngeal exudate were received, which showed *Klebsiella pneumophila*. An evolutionary chest X-ray was indicated, resulting in a denser and more homogeneous opacity with radiolucent areolar images towards its upper contour that kept occupied upper and middle segments of the right lung field, showing a phase of hepatization of the process with images suggestive of pneumatoceles. Antimicrobial spectrum was extended with Meropenem associated to Vancomycin according to antibiogram and possible sensitivity according to the most frequent etiology according to age, with satisfactory resolution of the picture. Atypical etiologies, including *Klebsiella pneumophila*, should be suspected in the case of slowly resolving pneumonia.

Keywords: Pneumonia; *Klebsiella*; Respiratory System Infections; Primary Health Care; Referral and Consultation.

RESUMEN

Las infecciones respiratorias constituyen una de las principales causas de consulta y hospitalización en la atención primaria de salud, entre ellas la neumonía. Se presenta el caso de un pre-escolar de 3 años de edad, que acude a los servicios de salud por presentar tos húmeda frecuente y fiebre de hasta 39 grados de 8 días de evolución, que llevó tratamiento previo con Amoxicilina oral en su área de salud sin resolución del cuadro. Al examen físico se encontró un paciente con buen estado general, donde solo resultó positivo la presencia de estertores crepitantes en base pulmonar derecha; se inicia terapia antimicrobiana exhibiendo mejoría clínica y cese del cuadro febril. Al quinto día de evolución reaparece el cuadro febril con picos de hasta 39 grados. Se encuentra al examen físico y radiológico empeoramiento del cuadro. Se recibió resultado de exudado nasofaríngeo, el cual mostró *Klebsiella Pneumófila*. Se indica radiografía de tórax evolutiva, resultando en una opacidad más densa y homogénea con imágenes areolares radiotransparentes hacia su contorno superior. Meropenem asociado a Vancomicina de acuerdo a antibiograma y posible sensibilidad de acuerdo a la etiología más frecuente según la edad, con resolución satisfactoria del cuadro fue usado. Ante una neumonía de lenta resolución debe sospecharse etiologías atípicas, entre ellas la *Klebsiella Pneumófila*.

Palabras clave: Neumonía; Klebsiella; Infecciones del Sistema Respiratorio; Atención Primaria de Salud; Derivación y Consulta.

INTRODUCCIÓN

La neumonía es una infección de la vía aérea inferior que produce una lesión inflamatoria aguda del parénquima pulmonar que se produce como respuesta a la llegada del microorganismo a la vía aérea distal.⁽¹⁾

La neumonía es la primera causa de mortalidad infantil en el mundo, y ocasiona la muerte de un niño menor de cinco años cada 15 segundos, es decir, dos millones cada año. Esta enfermedad representa el 20 % de los casi nueve millones de menores de cinco años que pierden la vida anualmente. En países desarrollados representa solo el 3 % de la mortalidad infantil, sin embargo, en aquellos en vía de desarrollo constituye el 19 %.⁽²⁾

La fisiología y patología de la neumonía adquirida en la comunidad obedece al agente etiológico, los patógenos como *Streptococcus pneumoniae*, *Haemophilus influenzae* y gramnegativas, los cuales ingresan al organismo a través de las vías respiratorias inferior en su gran mayoría y las bacterias intracelulares (*Mycoplasma pneumoniae*, *Chlamydia pneumoniae*, *Legionella* spp) y los virus a través de la vía de inhalación.⁽³⁾

El espectro de presentación clínica y de agentes causales de la entidad en estudio es muy amplio, resulta motivo de consulta frecuente en los servicios de urgencias, representa una importante carga asistencial y consumo elevado de recursos, aspectos que apuntan hacia la precisión de aquellos contenidos que resultan esenciales para el manejo de la misma.⁽⁴⁾

REPORTE DE CASO

Se trata de un pre-escolar de 3 años de edad, producto de un parto eutócico a las 39 semanas, sin antecedentes de salud, con lactancia materna exclusiva hasta los 6 meses de edad. Acude a los servicios de salud por presentar tos húmeda frecuente y fiebre de hasta 39 grados de 8 días de evolución, que llevó tratamiento previo con Amoxicilina oral en su área de salud sin resolución del cuadro.

Al examen físico se encontró un paciente con buen estado general, donde solo resultó positivo la presencia de estertores crepitantes en base pulmonar derecha. Se indicó radiografía de tórax anteroposterior, la cual mostró opacidad heterogénea que interesa segmentos superior y medio del campo pulmonar derecho con aéreas opacas y radiotransparentes, y cisuritis media derecha aguda, de aspecto inflamatorio bronconeumónico con participación pleural (Figura 1). EL ultrasonido de bases pulmonares mostró reacción pleural derecha con hepatización del parénquima pulmonar e imágenes ecorrefrignentes por broncograma aéreo.

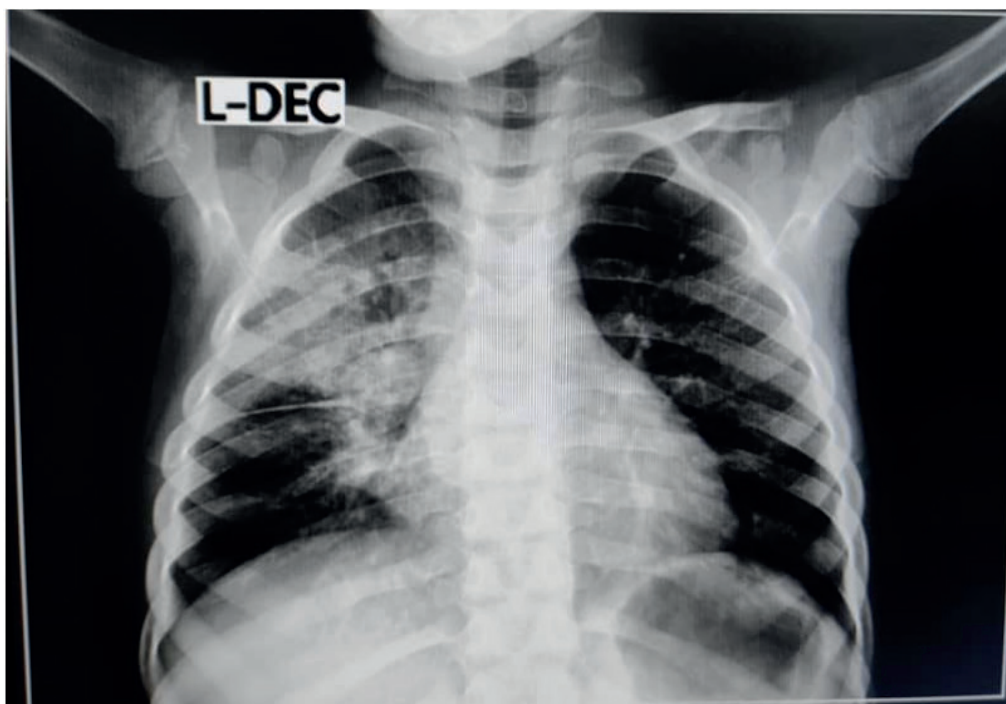

Figura 1. Opacidad heterogénea que interesa segmentos superior y medio del CPD con aéreas opacas y radiotransparentes y cisuritis media derecha aguda, de aspecto inflamatorio bronconeumónico con participación pleural

Se indicó hemograma con diferencial y eritro, resaltando hemoglobina de 11,0 g/L, hematocrito de 0,34 l/l, y eritrosedimentación de 74 mm/h.

Se inicia terapia antimicrobiana con Cefoperazona/Sulbactam (100 mg), exhibiendo mejoría clínica y cese del cuadro febril. Al Quinto día de evolución reaparece el cuadro febril con picos de hasta 39 grados. Se encuentra al examen físico orofaringe enrojecida con presencia de exudados en amígdalas y pared posterior de la faringe.

Se decide realizar exudado nasofaríngeo. Se indica radiografía de tórax evolutivo según protocolo de seguimiento (figura 2) encontrándose empeoramiento radiológico, observándose mayor celularidad y aéreas centrales con tendencia redondeadas con contenido aéreo (por atrapamiento de aire). Mantiene aspecto inflamatorio bronconeumónico en evolución.

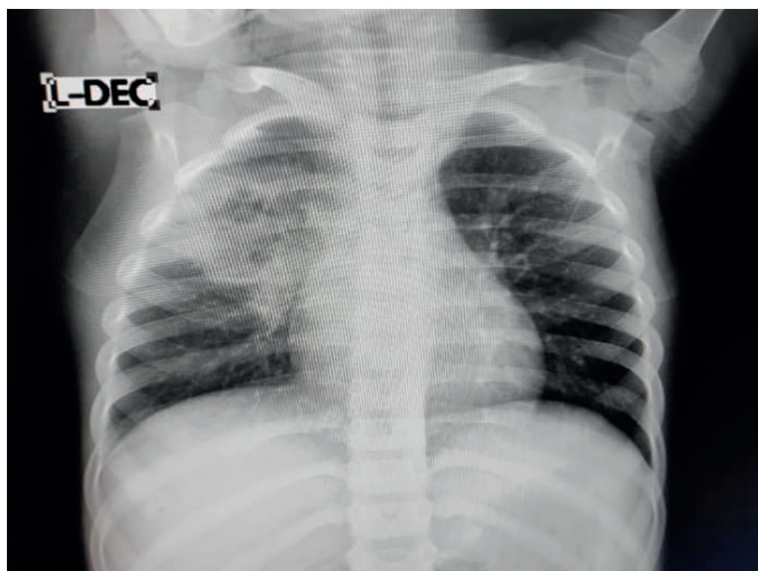

Figura 2. Radiografía de tórax evolutiva

Se reevalúa el caso ante la persistencia del cuadro clínico con fiebre y manifestaciones catarrales. Se realiza perfil de Sepsis con reactantes de fase aguda positivos (Eritrosedimentación: 90mm/h). Al analizar además el empeoramiento clínico y radiológico, se decide cambiar el antimicrobiano a Ceftriaxona (100 mg) según establece el protocolo.

72 horas posteriores se reevalúa al paciente, mostrando mejoría del cuadro catarral, aunque persiste la fiebre. Se indicó hemocultivo, el cual resultó negativo, y se recibió resultado de exudado nasofaríngeo, el cual mostró *Klebsiella Pneumófila*. Se indica radiografía de tórax evolutiva, resultando en una opacidad más densa y homogénea con imágenes areolares radiotransparentes hacia su contorno superior que mantiene ocupados segmentos superior y medio del campo pulmonar derecha, impresionando en fase de hepatización del proceso con imágenes sugestivas de neumatoceles que en este examen se presentan más organizadas, compatible con proceso inflamatorio bronconeumónico de resolución lenta (figura 3).

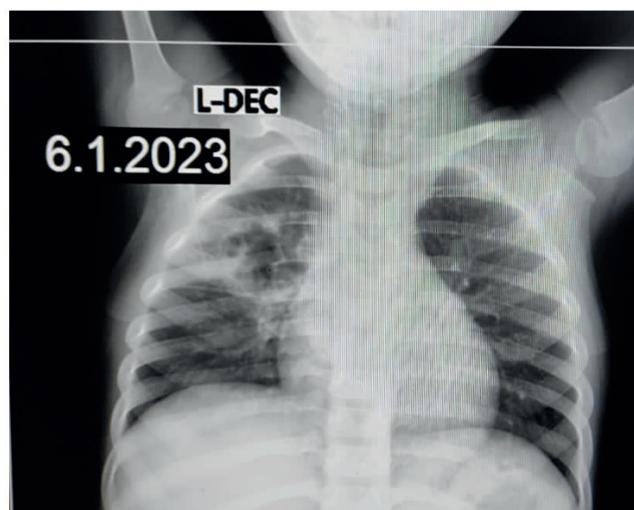


Figura 3. Radiografía compatible con proceso inflamatorio bronconeumónico de resolución lenta

Se amplía espectro antimicrobiano con Meropenem asociado a Vancomicina de acuerdo a antibiograma y posible sensibilidad de acuerdo a la etiología más frecuente según la edad, con resolución satisfactoria del cuadro.

DISCUSIÓN

Ante la persistencia del cuadro clínico, con reaparición y persistencia de fiebre, y una evolución no favorable del cuadro radiológico, así como la aparición de un nuevo foco séptico aun con antibióticoterapia de amplio espectro ahora con germen aislado en exudado nasofaríngeo y presencia de reactantes de fase aguda ahora con cifras más elevadas se debe sospechar la presencia de neumonía por *Klebsiella*.⁽⁵⁾

La neumonía por *Klebsiella* es una enfermedad rara y grave de inicio brusco, fiebre, dolor pleurítico, tos con esputo color marrón oscuro o rojo jalea, disnea, abundante expectoración purulenta, puede tener hemoptisis. Se pueden presentar complicaciones: empiema pleural o absceso pulmonar, que puede llevar a la Sepsis, mortalidad elevada (30-35 %) sobre todo en los casos que cursan con bacteriemia. Es frecuente en personas con diabetes mellitus y alto consumo de alcohol.

Klebsiella es un importante patógeno gramnegativo perteneciente a las enterobacterias, que está implicado en una variedad de infecciones nosocomiales como: neumonías, infecciones del torrente sanguíneo, piel/tejidos blandos, etc. Además, posee la capacidad de adquirir mecanismos de resistencia a diferentes grupos de antimicrobianos.⁽⁶⁾

El leucograma constituye uno de los complementarios más empleados en el hábito de los investigadores. Un estudio realizado por Labrador-Bernal et al.⁽⁷⁾ mostró que en menores de 18 años con neumonía, mostró como hallazgos comunes la leucocitosis y linfocitosis. El estudio sugiere que la correcta interpretación del leucograma y una visión clara de su importancia para el proceso diagnóstico son elementos claves que garantizan un nivel de atención de salud con la calidad requerida para lograr un adecuado trabajo asistencial.

Se considera una neumonía de lenta resolución cuando la desaparición del infiltrado radiológico o la recuperación de los síntomas clínicos se prolonga a pesar de haber llevado a cabo un tratamiento antibiótico adecuado.

La evolución del paciente fue positiva, lográndose la resolución. Sin embargo, algunos autores han reportado la presencia de complicaciones, como meningitis, la cual se encuentra asociada a una elevada mortalidad y requiere enfoques terapéuticos más completos para mejorar el pronóstico clínico.⁽⁸⁾

De igual forma, en pacientes con estados inmunológicos deficitarios, como por ejemplo diabetes mellitus, se han observado casos de abscesos hepáticos, los cuales presentan un pronóstico negativo, sobre todo en pacientes pediátricos.⁽⁹⁾

REFERENCIAS BIBLIOGRÁFICAS

1. Baños YG, Almarales OOT, Avila HR. Descripción de la neumonía asociada a la ventilación mecánica. *Salud Cienc Tecnol - Ser Conf.* 26 de octubre de 2023;2:604.
2. D Dopico-Ravelo, A Rodríguez-González, N Hernández-Suárez, L Junco-Labrador, M Cuello-Carballo. Hemocultivo como medio para establecer el mapa microbiológico en la neumonía adquirida en la comunidad. *Rev Cienc Médicas Pinar Río.* 2022;26(6):5360.
3. Li Y, Kumar S, Zhang L, Wu H. *Klebsiella pneumoniae* and Its Antibiotic Resistance: A Bibliometric Analysis. *BioMed Res Int.* 6 de junio de 2022;2022:e1668789.
4. Suárez NH, Gonzalez BF, Alemán RL, Batista IIT, Sánchez MS, Miranda AG. Regularidades de superación profesional sobre Neumonía Adquirida en la Comunidad para docentes de Medicina Interna. *Salud Cienc Tecnol - Ser Conf.* 11 de diciembre de 2022;1:297.
5. Patil S, Pai L, Chen X, Francisco NM, Chen H, Chen Y, et al. Genomic characterisation of multi-drug resistant *Escherichia coli* and *Klebsiella pneumoniae* co-harboring *mcr-1* and *mcr-3* genes on a single plasmid from paediatric clinical cases. *J Glob Antimicrob Resist.* 1 de septiembre de 2023;34:134-40.
6. Catañeda D de la CG, Gutiérrez YH. *Klebsiella pneumoniae* Metalobetalactamasa en servicio de neonatología del Hospital Abel Santamaría: reporte de caso. *Salud Cienc Tecnol - Ser Conf.* 2023;2:508.
7. Labrador-Bernal R, Valido-Valdes D, Díaz MCC, Prieto AF, Ordaz-Peña E. Valor del leucograma en la orientación del diagnóstico etiológico y la evolución clínica de niños hospitalizados por neumonía. *Salud Cienc Tecnol - Ser Conf.* 10 de diciembre de 2023;2:502.

8. Huang X, Han M, Jin F, Zhu Z, Zhang H. Analysis of a Refractory Case of Pediatric Meningitis Caused by *Klebsiella pneumoniae* Co-Resistant to Carbapenems and Polymyxins. *Infect Drug Resist.* 2022;15:5309-13.

9. Li Y, Li Z, Qian S, Dong F, Wang Q, Zhang P, et al. A fatal case of liver abscess caused by hypervirulent *Klebsiella pneumoniae* in a diabetic adolescent: A clinical and laboratory study. *Pediatr Investig.* 2021;5(2):118-24.

FUENTE DE FINANCIACIÓN

El presente estudio es autofinanciado.

CONFLICTO DE INTERESES

Los autores no reportan conflicto de interés.

CONTRIBUCIÓN DE AUTORÍA

Conceptualización: Lázaro Noel Pérez Lazo, Darilys Pita Perez, Mayda Nemecia Valido García.

Investigación: Lázaro Noel Pérez Lazo, Darilys Pita Perez, Mayda Nemecia Valido García.

Redacción - borrador original: Lázaro Noel Pérez Lazo, Darilys Pita Perez, Mayda Nemecia Valido García.

Redacción - revisión y edición: Lázaro Noel Pérez Lazo, Darilys Pita Perez, Mayda Nemecia Valido García.